EIN FALL

von

CANCER MELANODES.

Inaugural-Dissertation

der

medicinischen Facultät zu Erlangen

vorgelegt

von

Ernst Tröltsch,
Dr. med.

Augsburg, 1857.
Druck der J. N. Hartmann'schen Buchdruckerei.

Pfarrer S., ein wohlbeleibter, dabei rüstiger Mann von 62 Jahren, der bisher keine bedeutende Krankheit durchzumachen hatte, reiste im November 1856 nach Erlangen, um sich bei Professor Thiersch wegen eines Gewächses, das auf der vorderen Bauchhaut zum Vorschein gekommen war, Rath zu erholen. Das Uebel war bald als das zu erkennen, was es war. Aufgefordert von Professor Thiersch, diese seltene Krankheit zum Gegenstand meiner Dissertation zu wählen, unterzog ich mich dieser Arbeit, bei der ich mich der aufmunterndsten Theilnahme meines hochverehrten Lehrers erfreute und deren Ergebnisse ich hier mittheile.

Schon vor zwei Jahren hatte der Patient bemerkt, dass ein braunes, feinwarziges, guldengrosses Muttermal, welches sich handbreit oberhalb des Nabels befand, grösser zu werden anfing, indem es sich mehr und mehr über das Niveau der umgebenden Haut erhob. An der Stelle des flachen Muttermales entstand eine gelappte, kurzstielige Geschwulst von braunrother Farbe, welche an der Oberfläche sich mit gelblichen Krusten bedeckte und hie und da, wenn der Kranke daran stiess, etwas blutete. Die Entstehung dieses Gewächses war durchaus schmerzlos, und die angrenzende Haut wurde hiebei in keiner Weise verändert. Nachdem das Gewächs die Grösse eines kleinen Apfels erreicht hatte, wurde es von einem Arzte abgebunden und fiel nach einigen Tagen ab; die Wundfläche trieb gutaussehende Granulationen, aber noch ehe es zur Vernarbung kam, sprosste das Gewächs von neuem aus der Wundfläche hervor, um innerhalb eines Jahres seine frühere Grösse zu erreichen. Ein zweiter

Versuch mit der Ligatur lieferte kein besseres Ergebniss. Das Gewächs hatte wiederum die Grösse eines mittleren Apfels erreicht und entleerte nun an verschiedenen Stellen eine missfarbige, übelriechende Flüssigkeit; auch hatten sich in seiner Nähe bereits mehrere erbsen- bis bohnengrosse runde Knoten von ähnlicher Farbe und Beschaffenheit, wie der ursprüngliche, entwickelt. Diess gab dem Patienten Veranlassung, sich um anderweitige Hilfe umzusehen.

Sämmtliche Geschwülste wurden am 5. November 1856, jede mit einem ziemlich breiten Saum der umgebenden Haut, entfernt; die grössere Wunde heilte regelmässig durch Eiterung, die kleineren zeigten sich anfänglich durch erste Vereinigung geschlossen, brachen jedoch später wieder auf und granulirten. Alle waren ihrer Heilung ziemlich nahe, als man am 14. November in ihrer Nähe eine grössere Zahl junger Knoten hervorkeimen sah, deren jüngste sich durch nichts als eine punktförmige, scharf abgesetzte, blaurothe Färbung der Haut, welche sich unter dem Druck des Fingers nicht veränderte, verriethen. Diese einzelnen Knoten wurden wie das erstemal entfernt, die Operationswunden heilten sämmtlich durch erste Vereinigung, so dass Patient am 20. November aus der Behandlung entlassen werden konnte.

Noch waren aber keine 10 Wochen verstrichen, als Patient von neuem Hilfe suchte, indem sich sowohl am Rande der grossen Operationswunde, als auch in weiterem Umkreis auf dem oberen Theil der vorderen Bauchwand zahlreiche neue, bohnengrosse und kleinere bis punktförmige Knoten entwickelt hatten. Mit diesen kam diesesmal auch eine kastaniengrosse schwarze Lymphdrüse zur Operation, welche am unteren Rande des rechtseitigen grossen Brustmuskels im subcutanen Zellgewebe lag. Jene Operationswunden, die eine Vereinigung zuliessen, heilten ohne Eiterung, die anderen mit Eiterung ziemlich rasch.

Am 2. März trat Patient aber aufs neue in operative Behandlung, indem sich in derselben Weise wie früher kleine neue Knoten, 16 an der Zahl, eingestellt hatten. Auch auf der vorderen Fläche des rechten Unterschenkels sass diesesmal ein braunes Knötchen von Erbsengrösse.

Am 16. März erschien Patient zum viertenmale mit 10 neuen Knoten von Stecknadelkopfgrösse bis Erbsengrösse, die in gleicher Weise wie früher exstirpirt wurden. Das Aussehen wie das Allgemeinbefinden des Patienten blieb während der ganzen Zeit, in der er zu wiederholten Malen in Behandlung trat, unverändert gut.

Die genauere Untersuchung der zu verschiedenen Malen exstirpirten Knoten ergab folgendes:

Das ursprüngliche, handbreit oberhalb des Nabels sitzende Gewächs (Taf. I. Fig. 1.), welches, wie gesagt, trotz zweimaligen Abbindens von neuem zur Grösse eines mittleren Apfels herangewachsen war, ist von rundlicher Form, besitzt eine maulbeerartige, braune Oberfläche und fühlt sich weich elastisch an. Es wurzelt mit etwas abgeschnürter Basis in der Haut, deren Epidermis als feines Blättchen sich auf seinen Rand fortsetzt. Auf der Höhe der Geschwulst wird der Epidermis-Ueberzug durch gelbliche, blättrige Krusten ersetzt, nach deren Entfernung eine weiche, braune, leicht blutende Gewebsschichte zum Vorschein kommt. Es ist leicht zu bemerken, dass die Geschwulst einen lappigen Bau besitzt; die Abgränzung der einzelnen Lappen ist an der Oberfläche durch unregelmässige Furchen bezeichnet, und wenn man je zwei sich berührende Lappen von einander drängt, so sieht man, dass die Zerklüftung nahezu bis zur Basis der Geschwulst herabreicht, und dass die Lappenstiele der braunen Färbung entbehren, welche der Oberfläche eigenthümlich ist.

Jeder Lappen zerfällt gegen die Oberfläche zu in zahlreiche kleinere Läppchen, als deren letzter Ausdruck die feinen Wärzchen der Oberfläche erscheinen. Junge, rundliche, am Rand der Geschwulst hervorsprossende Knötchen von blaurother Farbe vermitteln den Uebergang in die anstossende gesunde Haut.

Der senkrechte Durchschnitt (Taf. I. Fig. 2.) zeigt eine glatte, feuchtglänzende Fläche, auf welcher nur wenig Blut hervorsickert. Trüber, bräunlicher Saft lässt sich in spärlicher Menge abstreifen. Der Durchschnitt zeigt, dass die Stiele der einzelnen Lappen aus einer gemeinschaftlichen faserigen Substanzlage hervorgewachsen sind. Dieser Kern der Geschwulst ist ziemlich derb, ja er enthält sogar einzelne narbenharte Faserstränge; die Stiele sind weicher, noch weicher und saftiger jedoch zeigt sich die dunkelgefärbte, fleckigbraune Rinde, welche auf der Ausbreitung der Stiele aufliegt, wie die graue Belegungsmasse auf der Ausstrahlung des weissen Hirnmarkes; nach abwärts geht die faserige Substanz des Kernes unmerklich in die Faserzüge des fettreichen, subcutanen Bindegewebs über, während die braune Rinde, da wo sie an den Papillarkörper der angrenzenden gesunden Haut anstösst, mit einer scharf bezeichneten Linie plötzlich aufhört. Auch in den Stielen und dem Centrum finden sich viele, heller und dunkler gefärbte, braune Stellen, und eine dieser Stellen ist zu einem braunen Brei erweicht, welcher ohne scharfe Abgränzung in das benachbarte Gewebe übergeht. Ferner hat der Schnitt mehrere Haar- und Schmeerbälge theils blosgelegt, theils schräg oder der Länge nach gespalten. Sie erscheinen als längliche oder rundliche Höhlen, in denen theils blos weisses, körniges Fett, theils zugleich ein zerklüftetes, atrophisches Haar liegt und deren Wandung auf $^1/_2$ bis 2 Linien Dicke dunkelbraun gefärbt ist. Die Haare dringen nirgends bis an die Oberfläche der

Geschwulst, indem die Haarbälge blind in der braunen Rinde endigen.

Die jüngeren Knoten sind ebenso gefärbt, wie die ursprüngliche Geschwulst, in deren Umgebung sie stehen. Sie sind dunkelblau, so weit sie von Epidermis überzogen sind, leberbraun, wenn, wie an den höchsten Stellen vieler, die Epidermis fehlt und unter einer dünnen, gelblichen Kruste das Gewebe frei zu Tage liegt. Die kleinsten unter ihnen sehen aus, als stecke ein Schrotkorn unter der Epidermis, und dass auch ihre Oberfläche feinwarzig ist, sieht man erst nach Ablösung des Oberhäutchens. Die jüngsten Keime verrathen sich, wie schon erwähnt, nur durch die Farbe, ohne über die benachbarte Haut merklich hervorzuragen. Haare sieht man hie und da aus den kleineren und mittleren Knoten hervorragen. Wo mehrere Knoten nahe bei einander stehen, bilden sie eine enggedrängte, grobwarzige Gruppe.

Durchschneidet man einen etwa erbsengrossen Knoten senkrecht, so sieht man auch hier, dass die Volumszunahme durch eine Verdickung der Haut selbst und nicht durch die Einlagerung einer scharf abgegränzten Neubildung bedingt ist. Auch hier sieht man wie bei dem ursprünglichen Gewächs, dass die braune Rinde dem Papillarkörper der anstossenden Haut, während der tiefere, schwächer gefärbte Theil des Knotens dem glatten Theil der Lederhaut entspricht und unmerklich in das benachbarte derbere Gewebe der Lederhaut, sowie in das subcutane Bindegewebe übergeht. Der glatte und der papilläre Theil der Lederhaut nehmen also ziemlich gleichen Antheil an der Verdickung, nur mit dem Unterschiede, dass die Veränderung des papillären Theils mit einer reicheren Pigmentablagerung verbunden ist. Eben so sieht man auch bei diesen kleineren Knoten das Pigment längs der Haarbälge herabsteigen. (Taf. I. Fig. 3.)

Was nun den feineren Bau der vorliegenden Neubildung betrifft, so ist vor allem als bemerkenswerthe Thatsache hervorzuheben, dass die Untersuchung der jüngsten Keime, welche sich nur durch ihre Färbung verriethen und auf dem Durchschnitt eine Reihe von vier bis sechs Papillen umfassten, keinerlei fremdartige Formelemente nachwies. Bei 400facher Vergrösserung zeigten sich die Papillen mit einem diffusen bräunlichen Farbstoff getränkt, von dessen Anwesenheit wohl auch eine geringe Volumszunahme herrührte; eine Einlagerung von neuen Zellen und Kernen, oder eine Veränderung der normalen Textur konnte jedoch nicht nachgewiesen werden.

Anders verhielt sich die Sache bei den grösseren Knoten; bei diesen führte der bräunliche Saft zahlreiche Zellen, Kerne und Körnchen. Grösse und Form der Zellen sind verschieden (Taf. 2. Fig. 1.). Sie steigen von dem Umfang einer kleinen Eiterzelle bis zu dem einer mittelgrossen Pflasterepitelzelle; die kleinsten sind rundlich, grössere oval oder nach ein oder zwei Seiten schwanzförmig ausgezogen, die grössten meist polygonal und abgeplattet. Neben meist einkernigen Zellen finden sich nicht sehr selten zweikernige. Die Kerne sind rund oder oval, mittelgross, durchsichtig oder leicht granulirt und hie und da mit Kernkörperchen versehen. Der Zelleninhalt ist bei der Mehrzahl leicht granulirt. Freie Kerne und freie Punktmassen finden sich verhältnissmässig nur in sehr geringer Menge. Die braune Farbe ist theils diffus im granulirten Zelleninhalt verbreitet, theils sind die Körnchen des Inhalts selbst dunkel gefärbt; die Kerne sind meistens auch diffus gefärbt, enthalten aber ausserdem häufig dunkle Pigmentkörnchen. Essig löst die Zellenmembranen auf und macht die farbigen Körnchen und Kerne frei, ohne ihre Farbe weiter zu verändern. Concentrirte Schwefelsäure färbt das Pigment dunkler, Kalilauge

bewirkt keine Veränderung, Salpetersäure macht es blasser, unterchlorigsaures Natron entfärbt es. Nicht selten sieht man mehrere pigmentirte Zellen, vier bis acht, zu rundlichen Gruppen zusammengeklebt, denen nur eine gemeinschaftliche Umhüllungsmembran fehlt, um sie für endogene Zellenbrut zu halten. Durch Druck oder Zusatz von Wasser gelingt es nicht, diese Gruppen zu zertheilen, wohl aber gelingt diess durch Zusatz von Essig unter Lösung der Zellenmembranen und Freiwerden der Kerne. In den breiig erweichten Parthieen des grösseren Knoten sind neben vieler Punktmasse dieselben geformten Bestandtheile wie im Safte enthalten, grösstentheils im Zustand fettiger Umwandlung. Der flüssige Bestandtheil des Saftes ist ebenfalls etwas gefärbt, und neben den Pigmentkörnchen trifft man in ihm auch grössere, eckige, unregelmässige, nahezu schwarze Pigmentmassen.

Nachdem sich bei dieser vorläufigen Untersuchung des parenchymatösen Saftes herausgestellt hatte, dass bei den grösseren Knötchen die Zunahme des Volumens nicht blos wie bei den jüngsten Keimen von der Anwesenheit gefärbter Flüssigkeit, sondern zugleich von der Einlagerung neuer Formelemente herrühre, war ich bemüht, die gegenseitige Anordnung dieser neuen Formelemente, sowie ihre Beziehungen zu den normalen Bestandtheilen der Haut, in der sie ihren Sitz aufgeschlagen hatten, kennen zu lernen.

Dass die den Knoten ganz oder theilweise überziehende Epidermis an der Erkrankung nur einen geringfügigen und secundären Antheil nehme, liess sich unschwer nachweisen. Ihre Zellen zeigten weiter keine Veränderung, als dass sich sowohl in den tieferen Lagen der Hornschicht, als in der Malpighischen Schichte einzelne mit durch diffuses oder feinkörniges Pigment gefärbtem Inhalt oder mit gefärbten Kernen zeigten. Ihre Usur an den höchsten Stellen der Knoten

erschien mir als eine nothwendige Folge der gänzlichen Umänderung ihrer Matrix, denn wo die Matrix durch die Usur blosgelegt war, da konnte man von der weichen braunen Oberfläche die beschriebenen Bestandtheile des Saftes vermischt mit feinen elastischen Fasern, dem Rückstand des Cutis-Gewebes, abstreifen.

Schwieriger war es das Lageverhältniss im Gewebe der Lederhaut aufzufinden. Es konnte diess nur an möglichst feinen Längs- und Querschnitten der kranken Haut geschehen. War der Schnitt auch nur einigermassen zu dick, so dass etwa zwei bis drei Zellenlagen einander deckten, so verhinderte die braune Färbung jede klare Ansicht der Umrisse. Schnitte vom frischen oder gefrorenen Präparat, Schnitte nach vorgängiger Härtung in Chromsäure oder Alcohol reichten nicht vollständig aus. Wohl aber gelang es von Stücken, welche zuerst in Alcohol gehärtet und dann getrocknet worden waren, Schnitte von der gewünschten Feinheit zu gewinnen. Bei dieser Art der Präparation sind jedoch gewisse Vorsichtsmassregeln zu beobachten, um die Theile unzerstört in ihrer gegenseitigen Lage zu erhalten. Das zu härtende Stück muss möglichst frisch zuerst in verdünnten Alcohol gebracht werden, der es je nach der Dicke des Stückes in einer halben bis ganzen Stunde durchdringt, ohne, wie diess starker Alcohol thun würde, die Peripherie des Stückes zu einer schwerdurchdringlichen Rinde zu verdichten. Legt man das Stück hierauf in absoluten Alcohol, so geht die Schrumpfung durch Wasserentziehung und Gerinnung der Albuminate gleichmässig ohne Störung der Lagerungsverhältnisse vor sich. Das Präparat hat nun die Consistenz eines derben Käses und lässt sich in diesem Zustande in Lamellen schneiden, deren Feinheit bei der gewöhnlichen Transparenz pathologischer Neubildungen aus-

reicht. Noch dünnere Schnitte gewinnt man aber, wenn man ein kleines Stück eines derartig gehärteten Präparates langsam austrocknet, worauf man Späne von beliebiger Feinheit abschaben kann, welche in lauem Wasser mit einem Pinsel von dem anhängenden Fett befreit und unter das Mikroskop gebracht, mit Essig oder Kalilauge aufgehellt werden. Eine sorgfältige Vergleichung solcher Präparate mit frischen hat mich belehrt, dass die vorausgegangene Procedur an der Anordnung der geformten Theile nichts verändert hat, und dass durch Wasser und vorsichtigen Zusatz von Essig nahezu die normalen Umrisse wiederhergestellt werden können.

Es zeigte sich, dass sowohl dem gefärbten als ungefärbten Theil der Knoten ein faseriges Gewebe als Stütze dient, und dass dieses Fasergewebe zahlreiche Interstitien von verschiedener Grösse einschliesst, in denen die im Saft gefundenen Formelemente gruppenweise enthalten sind. Die Geschwulst besitzt demnach einen alveolären Bau.

Das faserige Grundgewebe besteht seiner Hauptmasse nach aus gewöhnlichem Bindegewebe mit zahlreichen Kernfasern oder Bindegewebskörperchen, mit einzelnen freien oder von engen Zellmembranen umschlossenen Kernen und mit spärlichen elastischen Fasern; es geht unmerklich in die areolären Züge des fetthaltigen Unterhautbindegewebes und in das Gewebe der angränzenden normalen Haut über.

Die Bindegewebskörperchen sind in den weicheren Stellen in grosser Menge aneinandergeschichtet, viele enthalten zwei und mehr Kerne, und wo Pigmentablagerung stattgefunden hat, da liegen häufig Pigmentkörnchen in dem erweiterten Hohlraum des Bindegewebskörperchen, da erscheinen die Kerne selbst gefärbt und findet man elyptische Hohlräume, welche bis zu zehen gefärbte Kerne, vielleicht auch Zellen einschliessen. Dass auch diese Hohlräume

ursprünglich Bindegewebskörperchen waren, lässt sich wegen der vorhandenen Zwischenformen annehmen, welche bis zu den einfachsten Formen dieses Gewebselementes herabreichen. (Taf. II. Fig. 2. c. d. e.)

Man findet diese Wucherung pigmentirter Kerne hauptsächlich in der nächsten Umgebung der obenerwähnten, in die Interstitien des Gewebes eingelagerten Zellengruppen. Die grosse Mehrzahl dieser Interstitien ist langgestreckt und ihr langer Durchmesser senkrecht gestellt; daher kommt es, dass sie auf senkrechten Durchschnitten als langgedehnte Hohlräume, auf dem queren Durchschnitt aber als runde, ovale, achterförmige (wo zwei zusammenstossen) Scheiben erscheinen. (Taf. II. Fig. 3.)

Auf dem Querschnitt sind die wuchernden gefärbten Bindegewebskörperchen in concentrischen Linien um die centralen Zellenmassen gelagert, auf dem Längsschnitt folgen sie zu beiden Seiten der langgestreckten centralen Zellenmasse mit parallel gerichteten Längsachsen.

Diese mikroskopischen Bilder des Längs- und Querschnittes erinnern lebhaft an die Structur der compacten Knochen, indem die centrale Zellenmasse mit dem Haversischen Kanale und die Bindegewebskörperchen mit den Knochenkörperchen verglichen werden können, und wahrscheinlich besteht in einer gewissen Zeit der normalen Entwicklung des Bindegewebs ein ähnliches Verhältniss zwischen Bildungszellen und gefässhaltigen Hohlräumen, wie im Knochen.

Man kann jedoch dieses gegenseitige Verhalten des faserigen Stromas und der eingelagerten Zellengruppen nur an ungefärbten oder schwachgefärbten Theilen der Knoten nachweisen. Die dunkleren Theile enthalten eine solche Menge körnigen und klumpigen Pigments, dass dadurch alles undeutlich wird.

Obwohl die in den Interstitien eingeschlossenen Zellengruppen von dem angränzenden Gewebe durch eine scharf abgränzende Contour getrennt sind, so haften sie doch ziemlich fest an der Wand der Alveole, so dass sie nur schwer aus derselben herausgepresst werden können. Sie erscheinen dann grösstentheils als zusammenklebende Zellenhaufen, wie sie neben einzelnen Zellen sich schon im Safte gefunden hatten. Die Innenfläche der entleerten Alveolen ist uneben faserig und ohne einen auskleidenden Zellenbeleg.

Die vorhin mit dem Knochengewebe verglichenen mikroskopischen Bilder erinnern einigermassen auch an die concentrisch geschichteten Alveolen des Epitelkrebses. Es fehlen jedoch die abgeplatteten, peripherischen, bandförmigen Zellen, durch welche beim Epitelkrebs die concentrische Zeichnung zu Stande kömmt, während bei den vorliegenden Präparaten die concentrische Zeichnung des Querschnittes von wirklichen Faserzellen, den wuchernden Bindegewebskörperchen, herrührt.

Durch die kleineren Knoten sah man die Haare unverändert hindurchtreten, obwohl in dem das Haar umgebenden Gewebe dunkles, körniges Pigment sich bereits längs des Haarbalges bis herab zum Bulbus erstreckte. Die oben schon erwähnte Erkrankung der Haarwurzel und ihrer Scheiden fand sich nur in dem grössten Knoten, bei welchem die obere Hälfte der Haarbälge durch die wuchernde Neubildung geschlossen war. Hier zeigte sich nämlich die äussere Faserhaut des Haarbalges in gleicher Weise wie das Gewebe des papillären Theils der Lederhaut erkrankt, während die innere Faserhaut ausser theilweiser hellbrauner Färbung ihrer Kerne ebenso wenig eine Veränderung, als die structurlose glashelle Membran erkennen liess. Die Wurzelscheiden dagegen schienen zu der weissen körnigen

Fettmasse, die die Höhle der Haarbälge füllte, umgewandelt zu sein, denn ausser viel amorphem und körnigem Fett und einzelnen braunen Pigmentkörnern erwies das Mikroskop in derselben eine grosse Zahl meist kernloser, im Allgemeinen durchsichtiger und blassrandiger, polygonaler oder länglich schmaler Zellen und Plättchen von der Grösse verhornter Epidermiszellen. Einige dieser Zellen enthielten einen deutlichen, braungefärbten Kern, mehrere schlossen auch eine grössere Zahl von Pigmentkörnern ein. Fast constant fand ich in jener fettigen Masse nicht ein, sondern zwei Haare, von denen das eine stets dünner war als das andere, die aber beide, hellbraun gefärbt und marklos, durch eine grosse Brüchigkeit sich auszeichneten. Die Schmeerbälge verhielten sich ähnlich den Haarbälgen. Kranke Schweissdrüsen fand ich nicht, und auch über die Veränderungen der Gefässe und Nerven konnte ich nichts durch Beobachtungen feststellen. Eine wuchernde Gefässneubildung fand keinesfalls statt; diess ergibt der mässige Blutgehalt der Knoten, wie er sich bei der Exstirpation zeigte. Die Beschaffenheit der Nerven in den Papillen wurde durch das hier zuerst und am reichlichsten auftretende Pigment vollständig verdeckt. Man kann daher sagen, dass zwar die Färbung der pathologischen Neubildung in soferne dem Beobachter zu Statten kommt, als sie denselben auch auf die jüngsten Keime aufmerksam macht, dass sie aber andererseits die Untersuchung selbst in hohem Grade erschwert.

Es bleibt mir nur noch übrig den Befund des pigmentirten Drüsenknotens, welcher bei der dritten Operation entfernt wurde, mitzutheilen.

Derselbe war leicht auszuschälen und zeigt sich auf dem Durchschnitt von einer dünnen, derben Kapsel um-

Fig I.

Fig II.

Fig III.



Fig IV.

Fig V.

Fig VI.

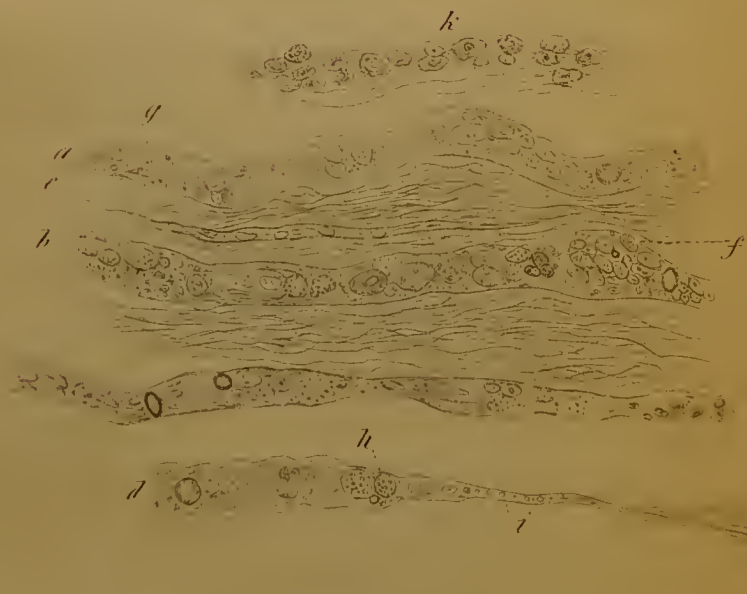

Fig IX.

Fig VII.



Fig VIII

schlossen, von der aus verschieden dicke, grauliche und hellbraune Faserzüge ihn durchsetzen und Alveolen bilden, die ein zähelastisches, sehr feuchtes Gewebe von intensiv dunkelbrauner Farbe enthalten. Diese Farbe ist jedoch keine gleichmässige, sondern man erkennt leicht in schwarzbraunem Grunde zahlreiche, hellere Färbungen, die die Form theils von Punkten, theils von unregelmässigen Wellenlinien besitzen.

Als mikroskopische Bestandtheile dieser hellergefärbten Substanz ergibt die Untersuchung ein aus Bindegewebe mit vielen, kleinen, farblosen Kernen gebildetes Maschennetz, dessen unregelmässige Lücken braungefärbte, fest zusammenklebende Gruppen von Kernen und Zellen ausfüllen. Die Kerne sind rund, gross, meist ohne deutliche Kernkörperchen, von farblosem, homogenem oder fein granulirtem Inhalt; die Zellen umschliessen ziemlich enge ähnliche Kerne, sind rund oder oval, grösstentheils durch zahlreiche feine Pigmentkörner braun gefärbt. Bei vielen Zellen erscheint auch nur ihr Kern braun.

Die dunklere Substanz besteht aus kernlosem Bindegewebe, das stellenweise intensiv braun gefärbt und überaus reich von dunkelbraunen, fast schwarzen Pigmentkörnern durchsetzt ist, die von der Grösse eines Punktes bis zu der eines Kernes sich zeigen. Ausserdem schliesst dieses Bindegewebe verschieden grosse, braune, schollige Massen ein, die aus fest zusammenhängenden Zellenelementen zu bestehen scheinen. Nur wenige dieser Formelemente lassen sich isolirt beobachten und stellen dann kleine runde Häufchen von feineren oder gröberen Pigmentkörnern dar, die von einer zarten Membran umschlossen sind.

Nachdem ich hiemit die Ergebnisse der mikroskopischen Untersuchung ausführlich mitgetheilt habe, mag es zweckmässig sein, das Thatsächliche des ganzen Falles noch einmal übersichtlich zusammenzufassen, und zugleich mag es mir erlaubt sein, diese Uebersicht mit einigen theoretischen Bemerkungen zu begleiten.

Die wichtigsten Punkte des Thatbestandes sind folgende:

Der Kranke ist ein kräftiger, jedoch wohlbeleibter Mann von 62 Jahren. Der erste Knoten entstand vor 4 Jahren in einem braunen, feinwarzigen, oberhalb des Nabels gelegenen Muttermale. Der Entstehung dieses Knotens ging nichts vorher, was auf eine Störung der Gesundheit gedeutet hätte. Auch von einer Schädlichkeit, welche von aussen kommend örtlich auf das Muttermal eingewirkt kätte, war nichts zu erfahren. Die 4 Jahre später auftretenden, wie der erste pigmentirten Knoten kamen vorerst auf normalen Hautstellen in der unmittelbaren Umgebung des ursprünglichen Knoten zum Vorschein. Die gleichartige Erkrankung der Lymphdrüse fällt in einen späteren Zeitraum. Dem Auftreten pathologischer Formelemente in der Haut schien, wie die Untersuchung von einigen jungen Keimen ergab, umschriebene Schwellung des Papillarkörpers durch Tränkung mit einer diffus gelben Flüssigkeit vorherzugehen. Diese vorausgehende Schwellung und Färbung sowohl, als auch die weitere Entwicklung geschah ohne nachweisbare örtliche Circulationsstörung oder Blutergiessung. Der körnige Farbstoff ist theils in Zellen eingeschlossen, theils liegt er frei im Gewebe. Der gelöste Farbstoff tritt am dunkelsten in den Kernen auf. Die Knoten besitzen einen areolären Bau. Die Faserzellen, aus denen das Maschenwerk besteht, zeigen meist endogene Wucherung und schliessen sich in ihren jüngsten Formen an die Bindegewebszellen an. Die in den Maschenräumen eingeschlossenen Zellen sind theils

Fig. X

Fig. XI.

Fig. XII.

Fig. XIII.

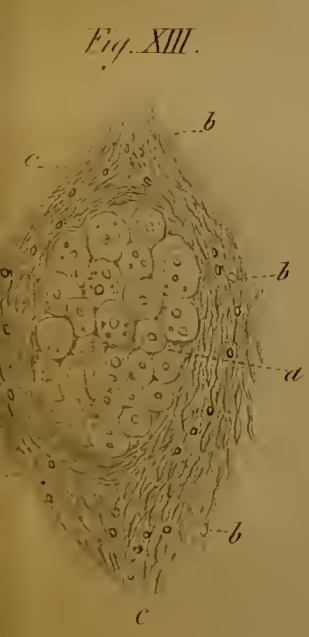

Fig. XIV.





Fig. XV.

Fig. XVI

Fig. XVII.



pigmentirt, theils farblos, von verschiedener Grösse und Form, und besitzen meist einfache, mittelgrosse Kerne, die zuweilen ein, ausnahmsweise zwei Kernkörperchen enthalten; doppelte Kerne oder Zellentheilung sieht man selten an ihnen. Einige grössere Zellengruppen sind zu pigmenthaltigem Fett-Brei umgewandelt.

Aus dieser Uebersicht geht zur Genüge hervor, dass wir es hier mit einer Krankheit zu thun haben, welche fast ausnahmslos trotz aller ärztlichen Vorkehrungen über kurz oder lang dem Leben ein Ziel setzt. Die exstirpirten Geschwülste sind sowohl ihrem feineren Bau, als der Art und Weise ihres Auftretens nach als bösartige oder krebsige zu bezeichnen, und man muss leider mit Sicherheit auf das Auftreten immer neuer Knoten rechnen*). Sei es nun, dass diese Knoten durch ihre Einlagerung in lebenswichtige Organe das Leben bedrohen werden, sei es, dass von den immer zahlreicher heranwachsenden Herden pathologischer Zellenwucherung aus immer grössere Mengen von schädlichen Stoffen sich den Säften des Körpers zugesellen werden, soviel scheint gewiss, dass der Organismus auf die Dauer nicht widerstehen kann, sondern unter der verderblichen Einwirkung der Krankheit zusammenbrechen muss.

Leider sind wir mit dem Wesen dieser Krankheit nicht in gleichem Grade bekannt, als uns ihr trauriger Ausgang in prognostischer Hinsicht geläufig ist. Wir wissen nichts von den Ursachen, welche der Entstehung dieser Geschwülste zu Grunde liegen, wir haben keine Erklärung dafür, warum das erste kaum wahrnehmbare Knötchen ein nahezu untrüglicher Vorbote des Todes ist. Nichtig wie unser Wissen, ist unser Können ohnmächtig gegenüber diesem furchtbaren

*) In der That ist auch Patient wieder seit Ende Mai durch zahlreiche neue Knoten gehindert seinen Beruf zu versehen, hat aber nicht von neuem noch bei Prof. Thiersch Hilfe gesucht.

Uebel. Die operative Entfernung der kranken Theile wirkt nicht wider die Entstehungsursachen und gewährt darum meist nur eine zweifelhafte Frist; die Entstehungsursachen aber auf andere Weise zu beseitigen, dieser Versuch ist bis jetzt eben so oft gescheitert, als er unternommen wurde. Jedoch gleichsam zu unserer Ermuthigung sehen wir, wenn auch selten, die Krankheit, freilich ohne unser Dazuthun, zum Stillstand und zur Heilung gelangen. Sollte es nämlich gelingen — darin liegt die Ermuthigung — die Vorgänge kennen zu lernen, welche diesem Stillstand zu Grunde liegen, so wäre damit die Aussicht eröffnet, jene heilsamen Vorgänge auf künstlichem Wege herbeizuführen. Da jedoch der vorliegende Fall für derartige Untersuchungen keinen Stoff bietet, so kehre ich zu dem eigentlichen Gegenstand meiner Abhandlung zurück.

Durch den Umstand, dass der erste melanotische Knoten in einem Muttermale auftrat, schliesst sich unser Fall an eine grosse Zahl von Vorgängen an, indem der melanotische Krebs häufig in Geweben auftritt, welche der Sitz normaler oder abnormer Pigmentirung sind. Es ist sehr wahrscheinlich, dass das Pigment des Standortes nicht ohne Einfluss auf die Farbe der Neubildung ist. Man kann annehmen, dass in pigmentirten Körpertheilen die Ursachen, welche das Pigment ins Leben riefen, fort und fort in Thätigkeit sind; denn würde das nicht der Fall sein, so müsste der Farbstoff bei dem raschen Wechsel aller lebendigen Körpertheile in Kurzem verschwinden. Wenn nun diese fortwährenden Regenerationsursachen durch die Entstehung der Neubildung nicht ausser Wirksamkeit gesetzt werden, so werden sie auch in dieser Neubildung zu Tage treten und sie zur melanotischen stempeln. Ein wesentliches Merkmal ist, wie mir scheint, durch diese Pigmentirung des Krebses nicht gegeben, denn wir sehen dieselbe Krebsart

auf der Aderhaut des Auges bald als melanotische, bald als farblose hervorwuchern, wir sehen bei einem und demselben Kranken farblose und gefärbte Knoten nebeneinander, oder, wie in unserem Falle, gefärbte und farblose Stellen im nämlichen Knoten vereinigt. Andererseits ist nicht zu übersehen, dass, mit Ausnahme eines von Paget erwähnten melanotischen Epitelkrebses, unter den Krebsen sonst nur der Markschwamm, der zellenreichste, als melanotischer auftritt, und dass der melanotische Markschwamm sich durch die besondere Raschheit seines verderblichen Verlaufes auszeichnet. Ein Grund hiefür lässt sich kaum anführen, als höchstens vielleicht, dass durch die Einlagerung von Pigment die Organisationsfähigkeit beschränkt und dadurch der rasche Zerfall der Neubildung herbeigeführt wird.

Ueber etwaige Beziehung des Pigmentes zum Blutfarbstoff lässt unser Fall nichts auffinden; wenn es auch richtig ist, dass Auftreten und Veränderung desselben, mit Ausnahme der Bildung von Krystallen, sich so gestalteten, wie es R. Virchow für transsudirten Blutfarbstoff nachgewiesen hat, so ist doch kein Grund vorhanden, die primäre gelbe Färbung von Blutroth abzuleiten. Es bleibt daher dahingestellt, ob er mit demselben im Zusammenhang stehet, oder ob nicht andere Stoffe als Chromogene in Folge eines gestörten Chemismus gedient haben. Dass jedoch die Anwesenheit des Blutes in seiner Totalität nicht ohne Einfluss auf die Pigmentbildung war, zeigt dessen Anhäufung längs der gefässreichsten Theile der Haut, des Papillarkörpers, der Umgebung von Haarbälgen und Drüsen. Diess beweisst wenigstens, dass die Anhäufung des Pigments im Verhältniss steht zu dem Grade des Stoffwechsels, insoferne derselbe nach dem Gefässreichthum geschätzt werden darf.

Ganz eigenthümlich erscheint die gleiche Färbung der späteren Knoten, nachdem der ursprüngliche unter dem

Einflusse seines Standortes zum melanotischen geworden war. Etwas ähnliches findet sich beim Krebs mit knöchernem Gerüste, indem sich der erste Knoten im Anschluss an normales Knochengewebe entwickelt, während die späteren Knoten ebenfalls mit knöchernem Stroma, aber in Geweben und Organen, z. B. den Lungen, auftreten, welche zu keiner Zeit der Verknöcherung unterliegen. Auch viele zymotische Krankheiten zeigen etwas Analoges, indem sie sich ja auch zum Theil von einem kleinen Anfange aus über den Körper verbreiten, und die Qualität der späteren Ablagerung abhängig ist von der Qualität des ursprünglichen Processes. Es gilt diess auch von den ansteckenden Giften und von der Pyämie, und auch die Miliartuberculose auf Grundlage eines präexistirenden älteren Tubercels gehört hieher.

Wenn auch durch diese Analogieen nichts erklärt wird, so geht doch soviel aus ihnen hervor, dass in Fällen, wie der unsrige, der ursprüngliche Knoten von bestimmendem Einflusse auf die Entstehung und Qualität der späteren ist, nicht als ob das Material zum Aufbau derselben von dem ersten nur einfach hinweggeführt würde, um an einer anderen Stelle abgelagert zu werden — denn in dieser rohen Form lässt sich die Ansicht von der metastatischen Natur der späteren Knoten nicht durchführen — wohl aber in der Art, dass die Umsetzungsprodukte, welche aus dem ursprünglichen Knoten in die Circulation übergehen, geeignet sein mögen, an disponirten Stellen den gleichen chemischen und histologischen Vorgang hervorzurufen, etwa so wie durch Infection mit syphilitischem Gifte condylomatöse Wucherungen entstehen. In der Regel werden diese Umsetzungsprodukte oder Infectionsstoffe ihre Wirksamkeit vor allem in den nächstgelegenen Lymphdrüsen entfalten, doch können sie als gelöste Stoffe auch auf anderen Wegen, als längs der Blutbahnen, sich von dem Herde ihrer Entstehung aus ver-

breiten. Das gruppenweise Auftreten von späteren Knoten in der nächsten Umgebung des ersten, lange bevor die Lymphdrüsen ergriffen wurden, scheint mir auf einer Verbreitungsweise durch Imbibition der benachbarten Gewebe zu beruhen.

Der Schwerpunkt des ärztlichen Handelns liegt gerade in dieser causalen Beziehung des ersten zu den späteren Knoten, wie sie so deutlich bei solchen melanotischen Krebsen hervortritt; möglichst frühe Entfernung des ersten, irgendwie verdächtigen Knotens muss der Grundsatz des praktischen Arztes sein. Denn wenn man auch den ersten Krebsknoten als ein örtliches Uebel zu betrachten das Recht hat, so kann man doch nur bei sehr frühzeitiger operativer Entfernung auf Heilung rechnen; mit jedem Tag des Zauderns steigt die Gefahr allgemeiner Infection. Auch bei Befolgung dieses Grundsatzes werden Krebs-Heilungen immer schon desshalb selten bleiben, weil dem Arzt fast immer erst Gelegenheit gegeben wird zu einer Zeit, wo der primäre Knoten schon seit Monaten oder Jahren besteht.

Was nun den feineren Bau der einzelnen Knoten betrifft, so zeigen sie sämmtlich eine arcoläre Anordnung ihrer Formelemente. Es sind grössere oder kleinere Gruppen von Zellen eingelagert in Lücken eines Fasergewebes. Die Lücken sind länglich und mit ihrem langen Durchmesser meist parallel dem senkrechten Durchschnitt der Knoten. An den Zellen bemerkt man Formen und Stadien ihrer Entwicklung, wie sie bei krebsiger Zellenwucherung die Regel bilden. Die Faserzellen des Stromas enthalten nicht selten 4—5 Kerne, ja die kleineren Arcolen stehen in ihrem Aussehen diesen endogen wuchernden Faserzellen sehr nahe. Nimmt man hiezu, dass jene Faserzellen, welche nur einen oder zwei Kerne zeigen, die grösste Aehnlichkeit haben mit den normalen Zellen des Bindegewebs, so erhält man

eine zusammenhängende Reihe von mikroskopischen Bildern, deren Endpunkte einerseits diese Bindegewebszelle mit beginnender Kernwucherung, andererseits der mit Zellen gefüllte Maschenraum bildet. Dieser Zusammenhang macht es wahrscheinlich, dass die Neubildung mit Ausschluss freier Zellenbildung auf einer degenerirenden Wucherung der Bindegewebszellen beruht, ohne dass jedoch für jede einzelne Zelle der Stammbaum nachgewiesen werden kann. Bei dieser Deutung des mikroskopischen Befundes schliesse ich mich an jene Forscher an, welche theils für die entzündlichen Vorgänge, theils für das Wachsthum einzelner Arten der Geschwülste bereits den Nachweis geliefert haben, dass die diesen pathologischen Vorgängen zur Seite gehende Zunahme von Gewebselementen als endogene Wucherung präexistirender Gewebselemente zu betrachten ist, wobei das Gewebe, an welchem die Wucherung stattfindet, seine früheren Eigenschaften bis zur vollständigen Unkenntlichkeit einbüssen kann, indem es als Substrat der Wucherung in ihrer degenerirten Nachkommenschaft theilweise oder vollständig aufgeht.

Es ist nicht zu fürchten, dass durch dieses Zurückgehen auf die normalen Gewebe eine Verwirrung der Begriffe herbeigeführt werden könnte, dass es nachtheilig sei, Gewächsen von sehr verschiedener Eigenschaft gleichen oder ähnlichen histologischen Ursprung zuzuerkennen; daraus wird der pathologischen Histologie ebensowenig ein Schaden erwachsen, als es der Embryologie nachtheilig war, zu erfahren, dass die verschiedensten Gewebe bei der Entwicklung aus Zellen hervorgingen, die sich von einander durch nichts unterschieden, als durch ihre relative Lagerung. Sollte es auch mit der Zeit gelingen, einen unmittelbaren Anschluss der Gewächse an die normalen Gewebselemente des Körpers in immer grösserem Umfang nachzuweisen, die histologische Aufgabe wird dadurch nicht geändert werden.

Nach wie vor wird es nothwendig sein, den Verschiedenheiten des Wachsthums und der Entwicklungsfähigkeit, wie sie in den einzelnen Gewächsen hervortreten, nachzuforschen; eine Forderung, die, wie mir scheint, eher auf eine Erledigung rechnen kann, wenn hiebei auf bestimmte und schon bekannte Formen zurückgegangen werden kann, als wenn der Endpunkt der mikroskopischen Forschung auf eine Keimflüssigkeit von ganz unbekannten Eigenschaften führt, deren besondere Beschaffenheit als einziger Grund für Auftreten und histologischen Charakter der Gewächse in Anspruch genommen wird. Führt man die Entstehung der Geschwülste auf eine Degeneration normaler Gewebe zurück, so stellt sich die Aufgabe, die Bedingungen kennen zu lernen, unter denen die Gewebe trotz des Wechsels, dem sie fortwährend unterliegen, ihren typischen Charakter behaupten können, und zu erfahren, welche dieser Bedingungen aufgehoben oder durch andere ersetzt sein müssen, damit es zu solchen Degenerationen komme.

Hier ist es nun zunächst der Gegensatz von Blut und Gewebe, der uns daran erinnert, dass aus dem Blut die zum Ersatz bestimmten Theile stammen, dass in das Blut die verbrauchten zurück gehen, und dass dieser Austausch stattfindet zunächst in den parenchymatösen Säften, welche als Mittelglied zwischen Gewebe und Gefässwand eingeschoben sind; zugleich bemerken wir, dass in den Geweben selbst, oder genauer ausgedrückt, in ihrer zelligen Grundlage die Bedingungen für einen solchen Austausch gegeben sind, dass die Zellen, aus denen und deren Abkömmlingen die Gewebe bestehen, einen Theil der Eigenschaften überkommen haben, welche in jener Eizelle wirksam waren, von der sie ihren Ursprung ableiten; hiezu kommt die im entwickelten Organismus wohl überall hin sich erstreckende, theils mittelbar, theils unmittelbar eingreifende Thätigkeit des Nervensystems,

dem in Bezug auf die Ernährungsvorgänge ein regulatorischer Einfluss kaum abgesprochen werden kann.

Mit diesen drei längst bekannten Factoren, dem nährenden Blute, dem sich fortwährend neugestaltenden und in chemischer Umsetzung begriffenen Gewebe und dem regulatorischen Einflusse der Nerven-Apparate scheinen die Bedingungen erschöpft zu sein, welche bei der Untersuchung der vorliegenden Frage in Betracht kommen, und ohne auf die Unterabtheilungen dieser drei Momente weiter einzugehen, kann man voraussetzen, dass die Integrität der Ernährung von der Fernhaltung äusserer Schädlichkeiten und einem gewissen quantitativen Verhältniss der normalen Factoren untereinander abhängt. Bei der traumatischen Entzündung haben wir ein Beispiel, wie der normale Gleichgewichtszustand von Seite des Blutes und der parenchymatösen Säfte durchbrochen wird. Die Verwundung bedingt in gefässhaltigen Theilen einen stärkeren Seitendruck des Blutes durch Einengung des Stromgebietes, in gefässlosen Geweben, wie im Knorpel z. B., stört sie die Wanderung des parenchymatösen Saftes von Zelle zu Zelle; in beiden Fällen häufen sich histogenetische Stoffe an, welche von den Geweben zu endogener Wucherung verwendet werden. Diess würde natürlich nicht geschehen, wenn nicht namentlich den leimgebenden Geweben von ihrer Entwicklung her die Fähigkeit zu endogener Wucherung noch geblieben wäre, eine Fähigkeit, die bei regelmässiger Stärke des Blutdruckes nicht zum Vorschein kommt und die desshalb auch wieder verschwindet, wenn der gesteigerte Blutdruck durch Herstellung des unterbrochenen Stromgebietes oder durch collaterale Ausgleichung auf sein normales Mass zurückkehrt. Auf diesen beiden Momenten beruht die Möglichkeit der Wundheilung. In anderen Fällen sehen wir auf eine Verletzung Gewebswucherung folgen in einem Grade, wie sie der durch

die Verletzung gesetzten mechanischen Störung für sich nicht zukommt. Meistens sind diess Fälle, wo zu dem mechanischen Moment ein chemisches, die Einimpfung einer schädlichen Substanz, z. B. eines Krankheitsgiftes, hinzukommt, so dass wahrscheinlicherweise solche chemische Schädlichkeit zum Theil durch unmittelbares Eingehen in den Stoffwechsel des Gewebes eine Wucherung desselben unter der Form der Entzündung hervorzurufen im Stande ist. Wieder in anderen Fällen, und gerade bei dem Auftreten der Gewächse, können wir keine Veränderung des Blutdruckes als Ausgangspunkt der Gleichgewichtsstörung nachweisen, ebenso wenig ein örtlich eingeimpftes Gift, und auch an ein allgemein verbreitetes, mit dem Blute kreisendes Gift kann man wenigstens bei dem ersten Auftreten der Krankheit nur selten denken.

So verhält es sich auch mit unserem Falle. Ob hier schon bei der ersten Anlage des Gewebes eine Störung vorgegangen ist, als deren unausbleibliches Ergebniss die melanotische Wucherung mit Nothwendigkeit eintrat, eine Vermuthung, für welche die fehlerhafte Farbe und Form der zuerst ergriffenen Hautstelle spricht; oder ob eine äussere Schädlichkeit, zu geringfügig, um der Beobachtung zugänglich zu sein, auf das Gewebe unmittelbar einwirkend der Degeneration zu Grunde lag, wobei dann die Eigenschaft der zuerst ergriffenen Hautstelle nur als disponirendes Moment in Betracht käme; oder ob dem Nervensystem eine unmittelbar hemmende Einwirkung auf die Gewebsentwicklung zukommt, ähnlich wie für gewisse Muskelthätigkeiten, und ob eine central oder peripherisch auftretende Störung dieses Einflusses die Veranlassung war; oder ob endlich mehrere dieser Momente zusammentreffen mussten; alles diess sind Fragen, die ich nicht beantworten kann; denn wenn es auch wahrscheinlich ist, dass in unserem Falle, wie sich aus der vorhergehenden Färbung schliessen lässt, der histo-

logischen Entwicklung eine örtliche Abänderung des Chemismus vorherging, so ist damit noch gar nichts über die Ursache dieser chemischen Störung gesagt.

Doch scheint mir gerade dieser Punkt, was die Charakteristik solcher Geschwülste betrifft, von grosser Bedeutung.

Es wird wohl kaum bestritten werden können, dass Gutartigkeit oder Bösartigkeit der Gewächse einzig und allein von ihrer chemischen Rückwirkung auf den Organismus abhängig ist. Die Versuche, diesen Charakter aus der histologischen Beschaffenheit zu bestimmen, werden daher nur unsichere Ergebnisse liefern, wenn nicht in allen Fällen einer ganz bestimmten chemischen auch eine ganz bestimmte histologische Constitution entspricht. Dass dieses nicht der Fall ist, das weiss man; denn, wenn es auch richtig ist, dass in der grossen Mehrzahl der Fälle aus dem mikroskopischen Befund ein sicherer Schluss auf den Charakter der Geschwulst gemacht werden kann, so gilt diess doch nicht für alle Fälle; es fehlt nicht an Beobachtungen, dass eine dem histologischen Aussehen nach harmlose Fasergeschwulst (Sarcom) unter den Erscheinungen des Krebses verläuft*), während es andererseits vorkommt, dass ein unzweifelhafter Markschwamm lange bestehet, ohne secundäre Knoten zu veranlassen, und zuletzt mit oder ohne unsere Beihilfe zur Heilung gelangt.

Dasselbe sieht man bei der entzündlichen Gewebswucherung. Dieselbe Bindegewebsfaser, dieselbe Eiterzelle ist es, welche wir im indurirten Schanker, wie im einfachen Geschwür antreffen; die Eiterzellen der Variola-Pustel unterscheiden sich in nichts von denen einer indifferenten Pustel. So wird auch bei den Gewächsen der gleiche histologische

---

*) Hieher gehört die „recurring fibroid tumour und malignant fibrous tumour von Paget und Bennet's fibro-nucleated tumour."

Befund einer verschiedenen chemischen Grundlage entsprechen können, und es besteht demnach die Aufgabe, neben der histologischen auch die chemische Charakteristik der Gewächse in Angriff zu nehmen. Die grössere Menge von Untersuchungsmaterial lässt hier bessere Erfolge erwarten, als sie bei der chemischen Untersuchung zymotischer Gifte bisher erreicht wurden. Ich sehe hiebei natürlich ab von der Bestimmung der allgemeinen chemischen Eigenschaften, wie sie schon vor 20 Jahren von Joh. Müller ins Werk gesetzt wurde, indem es für die vorliegenden Zwecke nöthig ist, die jedem Gewächse zukommende Umsetzung seiner Bestandtheile kennen zu lernen. Am ehesten ist, bei der bis jetzt so schweren Zugänglichkeit der Eiweisartigen Bestandtheile, von der Feststellung der Extractivstoffe ein Ergebniss zu erwarten, indem dieselben Schlüsse auf die ihrer Entstehung zu Grunde liegende Umsetzung gestatten. Durch die Auffindung charakteristischer Extractivstoffe würde wohl auch die Rückwirkung der bösartigen Gewächse verständlicher werden, ähnlich wie die neueren Untersuchungen über die Extractivstoffe der physiologischen Gewebe und Organe anfangen Licht zu verbreiten über den Antheil, den jedes Gewebe, jedes Organ an dem allgemeinen Umsatz nimmt.

Tafel I.

Fig. 1. Die exstirpirte primäre Geschwulst in natürlicher Grösse.

Fig. 2. Senkrechter Durchschnitt durch dieselbe;

a) ein Theil des fettreichen Unterhautzellgewebs;

b) normale Cutis;

c) Centralmasse der Geschwulst von einem faserig-verfilzten, ziemlich dichten und trockenen Gewebe gebildet;

d) die ästigen Ausläufer derselben gegen die Peripherie;

e) verschiedene Durchschnitte erkrankter Haarbälge;

f) eine erweichte, durch ausgetretenes Blut rothgefärbte Stelle;

g) weich-elastische, fleckigbraun pigmentirte, feuchte peripherische Substanz der Geschwulst;

h) verschieden tiefe Spalten zwischen den einzelnen Lappen und Läppchen;

i) Uebergang der Epidermis von der normalen Haut auf die Geschwulst.

Fig. 3. Senkrechte Durchschnitte eines linsen- und eines erbsengrossen secundären Knotens bei 15facher Vergrösserung;

a) Unterhautzellgewebe;
b) untere Hälfte des Cutis-Gewebes;
c) Papillarkörper rings um die Knoten von normaler Beschaffenheit;
d) erkrankter Haarbalg;
e) durch Einlagerung pigmentirter Zellen vergrösserte Papillen;
f) Ablagerung pigmentirter Zellen um einen Haarbalg;
g) Epidermis, die den kleinen Knoten ganz, den grösseren an den Rändern überkleidet;
h) feuchte Kruste, die die Höhe des grösseren Knotens bedeckt.

Tafel II.

Fig. 1. Die verschiedenen Formen pigmentirter und farbloser Zellen, die die mikroskopischen Elemente des vom Durchschnitt abstreifbaren Saftes darstellen, bei 300facher Vergrösserung;
a) Zellen mit körnigem Pigment als Zellen-Inhalt;
b) Zellen mit Pigmentmolecülen, die nur den Kern bedecken;
c) Zellen mit diffus und körnig pigmentirten Kernen;
d) Zellen mit doppeltem Kerne;
e) Zellen mit Kernen, die zwei Kernkörperchen enthalten;
f) farblose kernhaltige Zellen.

Fig. 2. Ein senkrechter Schnitt von dem pigmentirten Theil des grossen Knotens bei 300facher Vergrösserung.
a) scharfbegränzte Gruppen pigmentirter kernhaltiger Zellen;

b) farbloses faseriges Zwischengewebe;
c) zahlreiche unveränderte Kernfasern oder Bindegewebskörperchen;
d) erweiterte Bindegewebskörperchen mit Pigmentmolecülen gefüllt;
e) Bindegewebskörperchen, die ausser den Pigmentmolecülen auch ein oder mehre theils farblose, theils pigmentirte Kerne enthalten, von verschiedener Grösse und Form;
f) isolirt eingestreute Kerne oder Zellen;
g) Gruppe farbloser Zellen und Kerne.

Fig. 3. Aus einem Querschnitt bei 300facher Vergrösserung;
a) eine kleine scharf begränzte runde Gruppe von durch Pigmentkörner undeutlichen Zellen und Kernen;
b) farbloses Gewebe mit concentrischen Faserzügen;
c) unveränderte Bindegewebskörperchen;
d) erweiterte mit Pigmentkörnern gefüllte Bindegewebskörperchen;
e) Theile von grossen Gruppen pigmentirter Zellen.

Taf. I.

1.

2.



3.



F. Troeltsch ad nat. del.

Taf. II.

1.

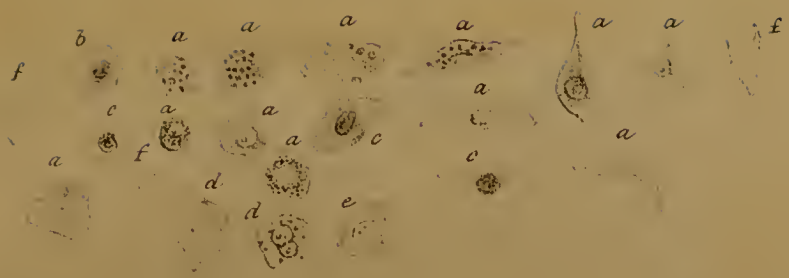

2.



3.



E. Troeltsch ad nat. del.